

Rekonstruktion und Visualisierung neuronaler Bahnen

Neuronale Bahnen sind zentraler Bestandteil eines menschlichen Gehirns und dienen der Weiterleitung funktioneller Information. Beispiele sind die Pyramidenbahn, die für die Motorik zuständig ist, oder der Corpus Callosum, der die beiden Gehirnhälften miteinander verbindet. Entsprechend wichtig ist es, diese Bahnen bei Gehirnoperationen zu schonen, um spätere neurologische Defizite, z.B. Beeinträchtigungen der Motorik, zu vermeiden.

Gehirnoperationen, wie die Resektion eines Gehirntumors erfordern eine exakte Operationsplanung. Hierzu ist gerade die Lokalisation der neuronalen Bahnen von großer Bedeutung. *Abb. 1* zeigt einen Gehirntumor (rot) sowie eine in direkter Nähe verlaufende Pyramidenbahn. Ziel ist die möglichst vollständige Entfernung des Tumors, ohne die neuronale Bahn zu verletzen. In den typischerweise in der Neurochirurgie verwendeten anatomischen Magnet-Resonanz-Tomografie-Aufnahmen (MRT) sind neuronale Bahnen kaum von ihrer Umgebung zu unterscheiden. Deutlich bessere Ergebnisse liefern so genannte Diffusions-Tensor-MRT-Aufnahmen (DT-MRT), die mit einem speziellen MRT-Aufnahmeprotokoll gemessen werden. Dabei wird die Diffusionscharakteristik von Wasser im Gewebe gemessen. Da in den lang gestreckten Axonen der Nervenzellen gerichtete Diffusion stattfindet, lässt sich der Verlauf neuronaler Bahnen aus DT-MRT-Aufnahmen rekonstruieren.

Die Verarbeitung von DT-MRT-Aufnahmen stellt besondere Ansprüche. Zum einen sind die Daten relativ niedrig aufgelöst und veräusert. Zum anderen wird pro Bildpunkt nicht nur ein Dichtewert, sondern das Diffusionsverhalten in

Form eines Tensors (Matrix) gemessen. Klassische Visualisierungstechniken können daher nicht angewendet werden. Stattdessen wird für den Tensor jedes Bildpunktes das Eigensystem berechnet. Die daraus

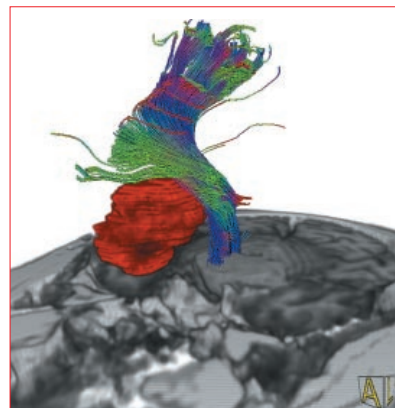


Abb. 1: Gehirntumor (rot) und eine in direkter Nähe verlaufende Pyramidenbahn (Farbkodierung entsprechend der Orientierung im Koordinatensystem: x-Achse: rot, y-Achse: grün, z-Achse: blau) sowie umgebende Anatomie ■

resultierenden Eigenvektoren und ihre zugehörigen Eigenwerte dienen als Basis für verschiedene Visualisierungstechniken.

An der Universität Erlangen-Nürnberg wird seit drei Jahren im Rahmen des von der Deutsche Forschungsgemeinschaft (DFG) geförderten Sonderforschungsbereichs 603 „Modellbasierte Analyse und Visualisierung komplexer Szenen und Sensordaten“ in einem interdiszi-

plinären Forschungsprojekt am Neurozentrum zwischen Neurochirurgischer Klinik und Lehrstuhl für Informatik 9 (Graphische Datenverarbeitung) an der Rekonstruktion und Visualisierung neuronaler Bahnen geforscht. Das Neurozentrum an der Kopfklinik in Erlangen ist eine interdisziplinäre Einrichtung, die durch ihre unmittelbare Nähe zu den Kliniken die enge Zusammenarbeit von Ingenieuren, Medizinern und Naturwissenschaftlern ermöglicht und fördert. Dadurch kann die Flut von Neurodaten, die mit modernsten computergestützten medizintechnischen Geräten gewonnen werden, besser kanalisiert, miteinander vernetzt und mit neuesten Methoden der Informatik zum Wohle der Patienten eingesetzt werden.

Im Rahmen des Forschungsvorhabens wurden zunächst, mit dem Ziel einer umfassenden Repräsentation der Daten, so genannte Tensorglyphen visualisiert (*Abb. 2*). Dabei handelt es sich um geometrische Objekte (z.B.: Würfel oder Ellipsoide), die entsprechend der Richtung der berechneten Eigenvektoren ausgerichtet und deren Achsen mit den jeweils zugehörigen Eigenwerten skaliert werden. Die Anzahl an Glyphen zur Darstellung eines Datensatzes ist jedoch sehr groß und die Komplexität eines einzelnen Gly-




Abb. 2: Visualisierung der DT-MRT-Daten mit Glyphen ■

phen auf Grund der erforderlichen Zahl an Darstellungsprimitiven (Dreiecke) ist hoch. Daher wurde für die Visualisierung mit Tensorglyphen ein spezieller Ansatz entwickelt, der die Möglichkeiten aktueller PC-Grafikhardware nutzt und eine interaktive Manipulation ermöglicht.

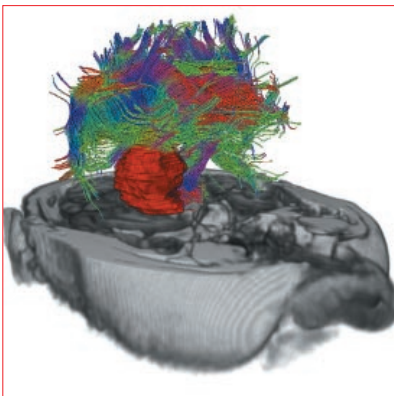


Abb. 3: Darstellung der neuronalen Bahnen im gesamten Gehirn mit Fiber Tracking, Tumor (rot) ■

Da diese Art der Visualisierung jedoch nur sehr schwer zu interpretieren ist, wurde in einem weiteren Schritt eine flexibel erweiterbare Methode des „Fiber Trackings“ entwickelt, das auf Methoden der Strömungsvisualisierung basiert. Dazu werden die DT-MRT-Daten auf das Vektorfeld der Haupteigenvektoren beschränkt. Ausgehend von Saatpunkten, die in Bereichen hoher anisotroper Diffusion platziert werden, erfolgt anschließend die Rekonstruktion der möglichen Nervenbahnen (Fibers), indem im Feld der Eigenvektoren die Bahnen masseloser Partikel mit Hilfe von Integrationsmethoden verfolgt werden. Die sich

ergebenden Verläufe stellen ein Modell für die Lage neuronaler Bahnen dar und können anschaulich mit Strömungslinien visualisiert werden. Die auf diese Weise gefundenen „Fibers“ liefern bereits einen guten ersten Eindruck aller neuronaler Bahnen und dienen zur präoperativen Diagnostik (Abb. 3). Zusätzlich können nach Clustering alle uninteressanten Bahnen ausgeblendet werden.

Für die Planung einer Operation und die intraoperative Visualisierung im Operationsmikroskop ist diese Art der Darstellung jedoch nicht ausrei-

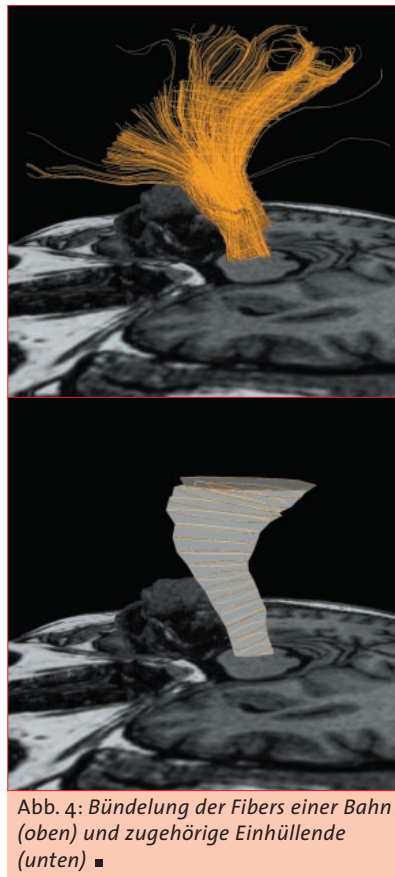


Abb. 4: Bündelung der Fibers einer Bahn (oben) und zugehörige Einhüllende (unten) ■

chend. Neben den im „Fiber Tracking“ gezeigten Details ist die Grenzfläche zwischen neuronaler Bahn und umgebender Anatomie erforderlich, um sie während eines chirurgischen Eingriffs genau lokalisieren zu können. Basierend auf dieser Anforderung wurde ein Verfahren entwickelt, mit dem die Fibers zu Bündeln zusammengefasst werden und somit eine neuronale Bahn in ihrer Gesamtheit beschrieben werden kann. Zu den Bündeln werden anschließend Einhüllende berechnet,

die dem Chirurgen in der Operationsplanung als übersichtliche Planungshilfe dienen können (Abb. 4). Im Rahmen eines „Augmented Reality“ Ansatzes eignen sich diese Einhüllenden für die direkte Visualisierung im Operationsmikroskop, indem sie dem Realbild überlagert werden.

Ein weiteres Problem beim klinischen Einsatz von DT-MRT-Aufnahmen sind die durch die zugrunde liegenden schnellen EPI-Sequenzen entstehenden Verzerrungen in den Daten. Eine Korrektur ist möglich, indem die verzerrten DT-MRT-Daten mit verzerrungsfreien anatomischen MRT-Daten nichtlinear registriert werden. Diese Entzerrung ist ein extrem rechenaufwändiger Vorgang, der durch den Einsatz der enormen Rechenleistung moderner Grafikkarten deutlich beschleunigt werden konnte. Erst dadurch wurde es möglich, die im klinischen Einsatz wichtigen Bahnsysteme mit anderen Daten anatomisch korrekt zu fusionieren und in die Neuronavigation und damit in das Operationsmikroskop einzubinden (Abb. 5).

Ein weiterführender interessanter Forschungsaspekt ist die Fragestellung, wie wichtige Funktionsareale im Gehirn (z.B. Sprache), die mit Magnetoenzephalographie (MEG) und funktioneller MRT (fMRT) lokalisiert werden können, durch neuronale Bahnen verbunden sind. Mit einer neu entwickelten Methode, die auf Pfadfindung und Analyse des lokalen Tensors aufbaut, wurde es möglich, solche Konnektivitäten zwischen Funktionsregionen zu ermitteln (Abb. 6). Im Gegensatz

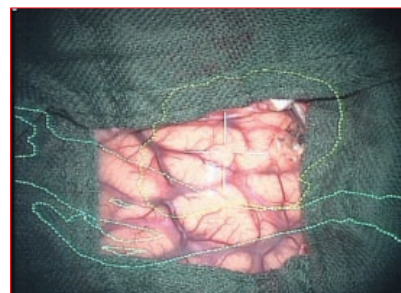


Abb. 5: Einblendung von Objektkonturen im OP-Mikroskop und Projektion auf den OP-Situs ■

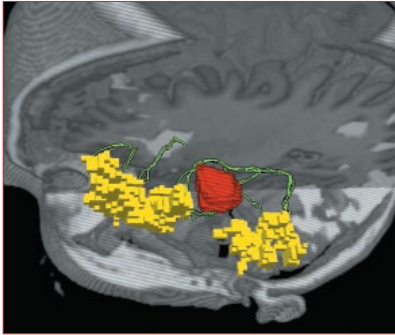


Abb. 6: Verbindungsanalyse zwischen Sprachzentren, Tumor (rot) ■

zum Fiber Tracking wird hier die komplette Tensor-Information in Form einer Kostenfunktion genutzt, die zur Berechnung der wahrscheinlichsten Verbindung zwischen zwei funktionellen Zentren herangezogen wird.

Alle vorgestellten Methoden wurden in die am Neurozentrum und am Lehrstuhl für Graphische Datenverarbeitung entwickelte Softwareplattform MEDALYVIS (Medical Analysis and Visualization) integriert. Dadurch werden ein Vergleich der Methoden untereinander sowie eine effiziente klinische Auswertung gewährleistet.

Die weitergehende Vision dieses Projektes zielt auf die effiziente und robuste intraoperative Darstellung neuronaler Bahnen bei beliebiger Pathologie sowie auf wichtige kleine

Bahnsysteme in peripheren Gehirnbereichen. Die bisher entwickelten Methoden sind bereits ein wichtiger Schritt, um die Resektion nahe funktionell wichtiger Bereiche besser planbar zu machen und das chirurgische Risiko erheblich zu mindern. ■

Literatur

- 1) Nimsky C, Ganslandt O, Hastreiter P, Wang R, Benner T, Sorensen AG, Fahlbusch R. *Preoperative and intraoperative diffusion tensor imaging-based fiber tracking in glioma surgery*. Neurosurgery. 2005; 56(1): 130-7
- 2) Enders F, Sauber N, Merhof D, Hastreiter P, Nimsky C, and Stamminger M. *Visualization of White Matter Tracts with Wrapped Streamlines*. In IEEE Visualization 2005, pages 51-58. IEEE Comp Soc Press, 2005.
- 3) Merhof D, Richter M, Enders F, Hastreiter P, Ganslandt O, Buchfelder M, Nimsky C, Greiner G. *Fast and Accurate Connectivity Analysis between Functional Regions based on DT-MRI*, In Medical Image Computing and Computer-Assisted Intervention – MICCAI 2006 (Part II), volume 4191 of LNCS, pages 225-33. Springer, 2006.
- 4) Nimsky C, Ganslandt O, Merhof D, Sorensen AG, Fahlbusch R., *Intraoperative visualization of the pyra-*

midal tract by diffusion-tensor-imaging-based fiber tracking. Neuroimage. 2006 May 1;30(4):1219-29 ■

Autoren:



Dorit Merhof
(1, 2)



Frank Enders
(1, 2)



Prof. Marc Stamminger
(2)



PD Christopher Nimsky
(1)



PD Peter Hastreiter
(1)

(1) Neurochirurgische Klinik
Neurozentrum

Schwabachanlage 6
91054 Erlangen
www.nch.med.uni-erlangen.de
www9.informatik.uni-erlangen.de/
neurozentrum

(2) Lehrstuhl
Graphische Datenverarbeitung

Am Weichselgarten 9
91058 Erlangen
www9.informatik.uni-erlangen.de

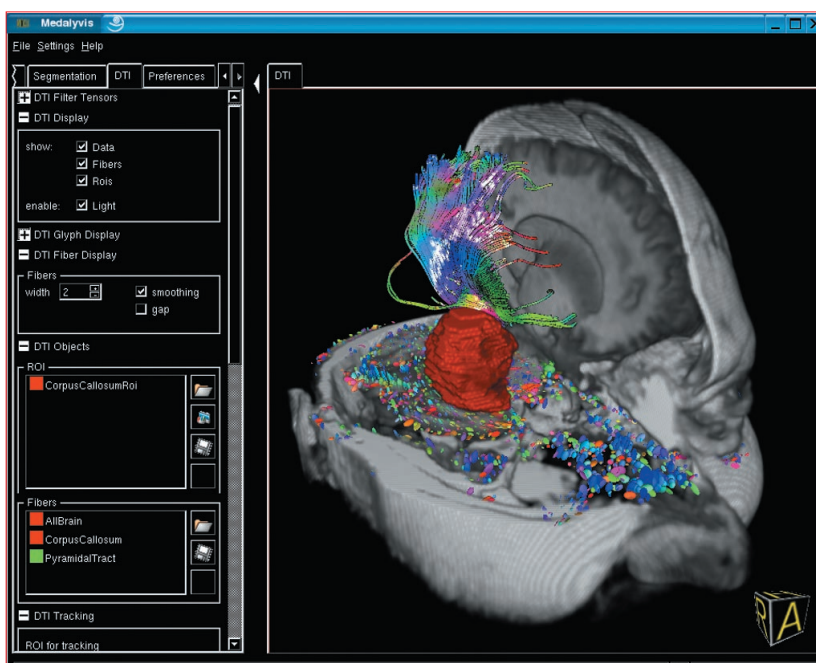


Abb. 7: Oberfläche der Softwareplattform MEDALYVIS zur Analyse und Visualisierung medizinischer Bilddaten unterschiedlicher Modalitäten ■